Tratamiento quirúrgico de las malformaciones vasculares superficiales y de los hemangiomas de la cara

D Deffrennes
O Enjolras
D Salvan
D Herbreteau

Resumen. – Las malformaciones vasculares y los hemangiomas se agrupan bajo lo que normalmente se denomina con el término de angioma. En la bibliografía se utilizan numerosas denominaciones, aunque se recomienda partir siempre de la clasificación de la International Society for the Study of Vascular Anomalies *(ISSVA), reconocida por la mayoría de los profesionales médicos.*
El tratamiento de esta patología implica a numerosos profesionales médicos de distintas especialidades.
La evolución del láser, la radiología intervencionista, las técnicas quirúrgicas y quizá también las investigaciones en el terreno de las terapias génicas, puede que permitan la «curación» de algunas malformaciones vasculares especialmente evolutivas, como las malformaciones arteriovenosas.
En este artículo se exponen los medios terapéuticos quirúrgicos, que casi siempre se integran en un protocolo multidisciplinario con excepción, por lo general, de los hemangiomas.

© 2002, Editions Scientifiques et Médicales Elsevier SAS, París. Todos los derechos reservados.

Palabras clave: malformaciones vasculares, angiomas, hemangiomas.

Introducción

Las malformaciones vasculares superficiales y los hemangiomas de la cara precisan en algunos casos una intervención quirúrgica, a veces precedida de radiología intervencionista. Estas patologías evolucionan de formas muy diferentes en función del tipo de malformación, es decir, del flujo hemodinámico, la histología y los exámenes histoquímicos, la edad, el sexo y las variaciones hormonales, la localización y su extensión. Antes de establecer un plan de tratamiento, y sobre todo en el caso que nos ocupa, es indispensable hacer un diagnóstico preciso, sin por eso dejar de recurrir sistemáticamente a múltiples exámenes, en especial a la arteriografía.

Para el tratamiento de los hemangiomas y las malformaciones vasculares superficiales es necesario un equipo multidisciplinario que agrupe a cirujanos, neurorradiólogos y dermatólogos. Los progresos terapéuticos son fruto de la colaboración de estas diferentes especialidades y de las investigaciones científicas.

Dominique Deffrennes : *Praticien hospitalier, chirurgien maxillofacial.*
Odile Enjolras : *Dermatologue.*
Hôpital Lariboisière, 2, rue Ambroise-Paré, 75010 Paris, France.
Didier Salvan : *Praticien hospitalier, chirurgien de la face et du cou, hôpital Sud-francilien, 59, boulevard Henri-Dunant 91100 Corbeil-Essonnes.*
Denis Herbreteau : *Professeur, service de neuroradiologie, hôpital de Tours, 37000 Tours, France.*

No obstante, el tratamiento de las malformaciones arteriovenosas de la cara y el cuello sigue planteando problemas de difícil solución, debido a su potencial evolutivo y al riesgo que suponen para la vida.

Antes de desarrollar los principios terapéuticos aplicados por el equipo multidisciplinario del hospital Lariboisière, formado en 1977 a partir de la colaboración de J. J. Merland y E. Hadjean; se presentará en este artículo la clasificación establecida en Roma por la *International Society for the Study of Vascular Anomalies* (ISSA).

El tratamiento quirúrgico está indicado en casos de progresión importante que puedan comprometer el pronóstico vital, aunque con mayor frecuencia las razones son estéticas y funcionales. El cirujano debe tener siempre presentes los riesgos de algunas intervenciones que podrían agravar la malformación vascular e incluso hacerla evolucionar de forma súbita, tales como la ligadura de los pedículos nutricios arteriales.

En este capítulo se exponen los principios fundamentales del tratamiento quirúrgico de los hemangiomas y de las malformaciones vasculares superficiales de la cara. Teniendo en cuenta la gran diversidad de casos encontrados en la práctica clínica, sería ingenuo pretender abordar todas las situaciones. Por lo tanto, se presentan algunos casos de los tratados, en función del diagnóstico y la localización de la patología.

Clasificación de los «angiomas»

Se trata de la clasificación establecida por la ISSA en Roma en 1996 [10, 12].

Se distinguen dos grandes grupos: las malformaciones vasculares y los hemangiomas. Las malformaciones vasculares se subdividen en cuatro grupos: arteriovenosas (MAV), venosas (MV), capilares (MC), y linfáticas (ML). Estas diferentes malformaciones pueden combinarse de una forma más o menos compleja.

Malformaciones arteriovenosas

Son las malformaciones vasculares más difíciles de tratar y las más peligrosas, pues son hemodinámicamente activas. Su potencial evolutivo es a veces incontrolable. El acto quirúrgico, cuando está indicado, debe englobar la totalidad de la malformación desde el primer momento. Siempre hay que temer la aparición de un brote evolutivo durante la cirugía, sobre todo cuando ésta se ha repetido en varias ocasiones. Se comportan de forma diferente al resto de las malformaciones vasculares.

Hay que distinguir dos tipos principales de malformaciones:

— las fístulas arteriovenosas y arteriolovenosas, congénitas o traumáticas, que corresponden a uno o a varios *shunts* entre las arterias o arteriolas y las venas;

— las malformaciones arteriolovenulares constituidas por multitud de pequeñas fístulas entre las arteriolas y las vénulas que forman el *nidus*, sin red vascular capilar y con retorno venoso precoz y arterializado.

El diagnóstico se hace evidente ante una masa caliente, pulsátil, acompañada de un frémito y un soplo. La piel que recubre la malformación está enrojecida y, a menudo, surcada por telangiectasias.

La ecografía Doppler confirma las fístulas arteriovenosas y localiza los vasos aferentes.

La resonancia magnética (RM) y la angio-RM permiten hacer un examen de la extensión por el número de hiposeñales.

La arteriografía continúa siendo la prueba esencial, pues proporciona un auténtico mapa de los vasos. Asimismo, determina el aspecto de las arterias y de las venas, lo que permite clasificar la malformación vascular arteriovenosa según su angioarquitectura.

La ecoangiografía Doppler proporciona un flujo arterial similar al del lado opuesto que permite seguir la evolución, espontánea o tras el tratamiento, de la malformación arteriovenosa.

La evolución de estas malformaciones es difícilmente previsible, pero puede desencadenarse por una maniobra quirúrgica o endovascular inadecuada, una modificación hormonal (píldora anticonceptiva, pubertad, embarazo) o un traumatismo. Pueden tener una evolución peligrosa tras una fase de quiescencia más o menos larga asociada a problemas troficocutáneos, hemorragias a veces abundantes o problemas cardíacos.

PRINCIPIOS FUNDAMENTALES EN EL TRATAMIENTO DE LAS MALFORMACIONES ARTERIOVENOSAS

— Antes de cualquier planteamiento terapéutico, es esencial establecer un *diagnóstico* lo más preciso posible dentro de los márgenes de los exámenes actuales (angioescáner, angio-RM y arteriografía) de la extensión de la malformación arteriovenosa y su angioarquitectura. La anamnesis del paciente, la comparación de las fotografías antiguas y recientes, la eventual confrontación de pruebas con vistas a un chequeo o a un seguimiento y los tratamientos ya practicados permiten hacerse una buena opinión acerca de la capacidad evolutiva de la malformación. Con frecuencia se encuentran en consulta pacientes que ya han sufrido varias tentativas de tratamiento.

— Deben proscribirse las ligaduras arteriales, así como las embolizaciones endovasculares proximales llamadas «definitivas», que no permiten más que una devascularización temporal. La revascularización se produce a través de vías vasculares colaterales que resultan entonces inaccesibles para las embolizaciones selectivas. En estos casos, la embolización por punción directa suele ser el único recurso [8].

EL TRATAMIENTO DEPENDE DEL TIPO DE MALFORMACIÓN ARTERIOVENOSA

— Las fístulas arteriovenosas completas y las malformaciones arteriolovenosas se controlan generalmente con embolizaciones selectivas que ocluyen definitivamente el lugar de la comunicación [1]. La exéresis quirúrgica puede reemplazar a la embolización, con la condición de que dicha intervención abarque la totalidad del *shunt*. La embolización se practica con ayuda de balones diminutos que se liberan por vía endovascular, espirales (especie de pequeños muelles no ferromagnéticos) o colas biológicas que ocluyen la comunicación anormal. Las partículas que son demasiado pequeñas para ocluir el *shunt* corren el riesgo de emigrar hacia el lecho capilar pulmonar. Las espirales se añaden a la cola para enlentecer el flujo vascular y evitar la migración hacia los vasos pulmonares. Sin embargo, la cola puede utilizarse sola si se enlentece el flujo, bien espontáneamente o por una compresión manual vascular. En caso de ligadura arterial anterior o vasos displásicos, la zona fistulosa puede alcanzarse por punción directa. La vía venosa retrógada es una alternativa si los anteriores terapias no funcionan o para el tratamiento de malformaciones arteriolovenosas.

— Las malformaciones arteriolovenulares son mucho más difíciles de tratar. Su tratamiento comprende con frecuencia una o varias embolizaciones asociadas o no a la cirugía [28]. La embolización se realiza bajo anestesia general o con analgesia, y consiste en la oclusión selectiva de los *shunts* en fase evolutiva mediante partículas reabsorbibles 24 o 48 horas antes de la intervención quirúrgica o mediante partículas no reabsorbibles o colas (N-totil-2-cianoacrilato) si la embolización se utiliza como único tratamiento [7]. El alcohol absoluto es un producto esclerosante especialmente eficaz pero muy peligroso, pues provoca extensas necrosis. Sin embargo, a pesar de una aparente curación, estas malformaciones, incluso bien tratadas, pueden evolucionar de nuevo y necesitar intervenciones de recuperación a veces muy deteriorantes. Es indispensable establecer un seguimiento a largo plazo que suele durar toda la vida.

ALGUNAS PARTICULARIDADES DEBIDAS A LA LOCALIZACIÓN QUE DEBEN CONOCERSE [13]

— La malformación arteriolovenular del pabellón de la oreja produce a largo plazo una hipertrofia antiestética del cartílago y del plano cutáneo. Son frecuentes las hemorragias y las otitis externas. La embolización endovascular arterial es el tratamiento que debe seguirse en caso de complicaciones [22]. En esta localización exclusivamente auricular, la cirugía sólo está indicada en los casos con un resultado estético psicológicamente mal aceptado o en casos de fistulización a veces infectada del producto de la embolización. La punción directa, con el objetivo de alcanzar el *nidus* de la malformación, favorece esta complicación. En las formas con extensión retroauricular y cervical existe un riesgo de exacerbación con este tipo de tratamiento.

— Las malformaciones arteriolovenulares mucosas son peligrosas debido a sus frecuentes necrosis con repercusión funcional (labios, lengua, tabique nasal).

1 *Mujer de 38 años que presenta una malformación arteriovenosa en el labio inferior localizada cerca de la comisura derecha. Los vasos nutricios provienen de las ramas de la arteria facial derecha. El tratamiento consistió en embolización arterial endovascular seguida de exéresis con reconstrucción por colgajos locales.*

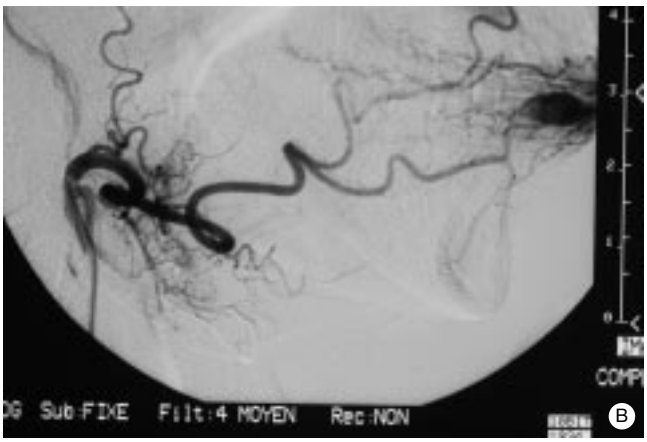

— Las localizaciones en el cuero cabelludo suelen presentar una evolución más lenta, pues están formadas por «macroshunts», semejantes a múltiples fístulas arteriovenosas. Su tratamiento requiere embolización y exéresis quirúrgica. Ahora bien, la exéresis debe ser amplia, de ahí la utilización de expansores cutáneos que se colocan a distancia de la malformación.

— Las localizaciones nasales obligan a buscar una angiomatosis facial retinotalamomesencefálica de Blanc-Bonnet-Dechaume. La embolización permite ganar tiempo en caso de sangrado, especialmente epistaxis, pero no es extraño que sea necesario recurrir a la cirugía de exéresis. Todas las técnicas de reconstrucción quirúrgica deben ser sopesadas, teniendo en cuenta las posibilidades de recidiva.

— Las localizaciones intraóseas maxilares y mandibulares son peligrosas por su capacidad evolutiva y su manera de revelarse durante una extracción dentaria. En caso de hemorragia, la embolización, tanto endovascular arterial como transósea, permite la remisión.

Caso n° 1

Esta mujer de 38 años presenta malformación arteriovenosa del hemilabio inferior derecho, descubierta a consecuencia de un traumatismo dos años antes. La malformación tenía el aspecto de una masa redondeada, pulsátil, bastante bien delimitada al labio rojo, pudiendo sugerir el diagnóstico de fístula arteriovenosa postraumática. Mientras la paciente consultaba a numerosos profesionales médicos, la malformación se desarrollaba progresivamente, extendiéndose al labio blanco, lo que hacía presagiar una malformación arteriovenosa *(fig. 1A)*. La evolución de esta malformación justificó un protocolo que asociaba embolización endovascular arterial hiperselectiva y cirugía de exéresis. La arteriografía de la arteria facial confirmó el diagnóstico *(fig. 1B, C)*. La resección quirúrgica comprendió la totalidad de la malformación arteriovenosa, afectando tanto al labio rojo como al blanco. La reconstrucción muscular simple, borde frente a borde, asociada con una plastia cutánea en «Z» es muy aceptable estéticamente, con excepción de una pequeña e inevitable diferencia de altura en el labio. Este tipo de malforma-

2 *Mujer de 47 años que presenta una malformación arteriovenosa en la totalidad del labio inferior que evoluciona desde hace 10 años, con importantes repercusiones psicológicas. El tratamiento incluye una embolización endovascular seguida de una amplia resección. Para la reconstrucción se utilizaron colgajos locales.*

ción debe operarse siguiendo unas reglas bastante similares a las adoptadas en oncología, es decir, evitando las maniobras de despegamiento inútiles y sobre todo practicando la exéresis completa de la malformación. El resultado es estable a los 4 años *(fig. 1D, E)*.

Caso n° 2

Esta mujer de 47 años padecía una malformación arteriovenosa en la totalidad del labio superior con una evolución de más de 10 años *(fig. 2A, B)*. Esta malformación se presentaba bajo la forma de una tumefacción del labio superior, pulsátil e indolora, que invadía el labio rojo y el blanco. Dicha malformación evolucionaba muy lentamente y sin episodios hemorrágicos. Como en un principio la resección completa no podía realizarse sin una importante mutilación, se descartó la cirugía. Ante los importantes problemas psicológicos y los riesgos gravísimos que pudieran producirse se propuso un protocolo quirúrgico acompañado de embolización. El objetivo era resecar lo más ampliamente posible la malformación, eliminando el *nidus*. Se advirtió a la paciente del riesgo de una exacerbación evolutiva y de la posibilidad de una cirugía radical con reconstrucción por colgajo, cuyo resultado estético sería más que aleatorio. El tratamiento consistió en embolización hiperselectiva de las arterias faciales derecha e izquierda, seguida de cirugía de exéresis. La cirugía se realizó por vía cutánea y mucosa del labio rojo, lo que permitió abarcar con amplitud la malformación que invadía los músculos orbiculares. La reconstrucción cuidadosa de todos los músculos permitió recuperar una función apreciable. El resultado es estable a los 18 meses *(fig. 2C, D)*. El control arteriográfico y el flujo Doppler permiten actualmente controlar su progresión.

Caso nº 3

Este hombre de 38 años presenta una malformación arteriovenosa del tercio inferior de la cara. Los primeros síntomas aparecieron en el labio inferior, en torno a los 17 a 18 años. En ese momento, se planteó el diagnóstico de «quiste» y se realizó una exéresis parcial. Esta intervención quirúrgica desencadenó un brote evolutivo que posibilitó la revisión del diagnóstico. Durante los 15 años siguientes, se intentaron, sin resultado, distintos tratamientos (cirugía de exéresis con y sin embolización, ligadura arterial), confirmando así el riesgo de las exéresis quirúrgicas incompletas.

En la primera consulta, la malformación arteriovenosa invadía los dos tercios inferiores derechos del tercio inferior de la cara (cerca de la mitad derecha del labio superior, los dos tercios derechos del labio inferior, la comisura derecha, el surco nasogeniano y la región submentoniana). La piel y la mucosa (rojas, finas y ulceradas) eran fuente de frecuentes hemorragias que molestaban mucho al paciente. Importantes venas cervicales drenaban esta malformación *(fig. 3A, B)*. La progresión y los frecuentes sangrados justificaban una actuación terapéutica.

Se propuso al paciente una embolización seguida de una amplia exéresis, y se le puso al corriente acerca de los riesgos y ventajas de dicho tratamiento.

La embolización, tanto más necesaria cuando las arterias han sido ligadas, se realizó por vía arterial endovascular y por punción directa del *nidus*. La arteriografía selectiva muestra una malformación vascularizada por las arterias faciales derecha e izquierda, la arteria maxilar interna derecha, la arteria transversa de la cara y la arteria mandibular *(fig. 3C, D)*.

La exéresis quirúrgica total de la malformación precisó de la amputación perforante de casi la mitad del labio inferior, los dos tercios del labio inferior, la comisura labial, una parte de la región submentoniana y el surco nasogeniano, con extensión a la mejilla. Para la reconstrucción se recurrió a colgajos locorregionales. Un amplio colgajo de mejilla derecha asociado a una plastia en «Z», la plastia del labio rojo y la reconstrucción funcional de la musculatura permitieron devolver al tercio inferior de la cara una morfología y una mímica satis-

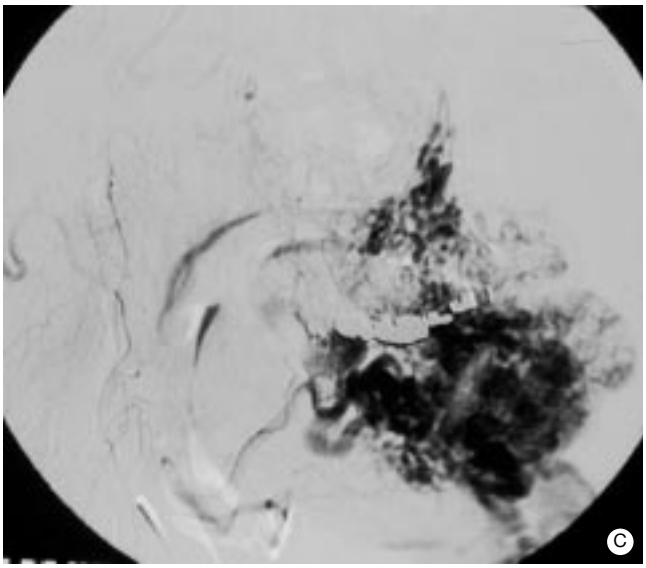

3 *Paciente de 38 años que presenta una voluminosa malformación arteriovenosa evolutiva del tercio inferior de la cara, responsable de frecuentes sangrados. La arteriografía confirma el diagnóstico y, sobre todo, muestra los diferentes vasos nutricios. El tratamiento consistió en una embolización por vía endovascular arterial y punción directa. La resección quirúrgica fue muy amplia y no se necesitaron colgajos extraídos a distancia. Un gran colgajo yugal derecho ascendente permitió una reconstrucción aceptable.*

factorias *(fig. 3E, F)*. No se necesitó ninguna transfusión sanguínea para realizar este protocolo terapéutico.

La estabilidad del resultado a los tres años se corroboró por los flujos carotídeos medidos con ecoangiografía Doppler. Se continúa con el seguimiento durante varios años, antes de proponer una eventual armonización labial de la que, por otra parte, el paciente es poco partidario en la actualidad.

Caso nº 4

Esta mujer de 47 años presenta una malformación arteriovenosa del párpado izquierdo con una evolución de varios años. En el pasado, había sido sometida a varias exéresis quirúrgicas. La paciente acudió a consulta de nuevo, ante un aumento de la tumefacción. La malformación afecta a la mayor parte del párpado superior con excepción del tarso. Las venas de drenaje arterializadas dan a la malformación un aspecto inquietante *(fig. 4A, B)*. La agudeza visual se encuentra alterada. Se propone una exéresis quirúrgica precedida de embolización, que es aceptada por la paciente, consciente de los riesgos que corre. La embolización arterial selectiva asociada a una compresión manual para evitar la migración de émbolos acarrea una devascularización del *nidus*.

La cirugía de exéresis abarca el *nidus* y todo el párpado preseptal respetando el tarso y su borde libre. La reconstrucción se realiza simplemente con un injerto de piel total *(fig. 4C, D)*.

El resultado es satisfactorio y estable al cabo de un año *(fig. 4E, F)*. Como siempre, el seguimiento es indispensable.

Caso nº 5

Este niño de 6 años presenta una malformación arteriovenosa que ocupa la totalidad del párpado superior *(fig. 5A)*. Los riesgos de progresión y ambliopía, e incluso de disminución de la agudeza visual, justifican la proposición de un protocolo terapéutico.

Se realiza una exéresis quirúrgica precedida de embolización.

La embolización del *nidus* permite un enlentecimiento del flujo arterial y venoso. La exéresis abarca la totalidad de los dos tercios inferiores del párpado superior, es decir, el tarso,

4 *Mujer de 47 años que presenta una malformación arteriovenosa del párpado superior izquierdo que evoluciona durante varios años, afectando a la visión de la paciente. Las venas arterializadas dan a la malformación arteriovenosa un aspecto inquietante. La resección de la malformación arteriovenosa que infiltra el músculo orbicular fue amplia y extracónica, precedida por una embolización con compresión manual de los vasos eferentes. La reconstrucción precisó un injerto simple de piel total.*

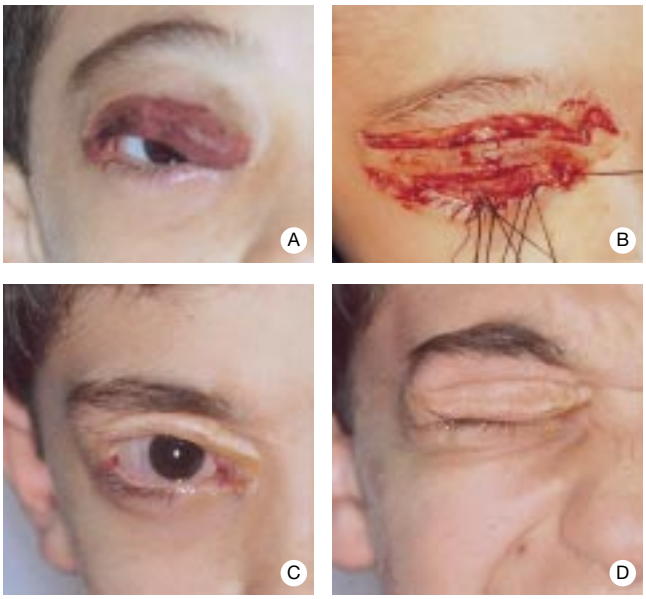

5 *Niño de 6 años que presenta una malformación arteriovenosa de la totalidad del párpado superior derecho, evolutiva, con riesgo visual evidente. Se realiza una cirugía de exéresis de la totalidad de la malformación arteriovenosa, precedida de una embolización, que abarca los dos tercios inferiores del párpado. La reconstrucción necesitó un colgajo palpebral bipediculado.*

una parte del músculo elevador del párpado, el orbicular pretarsal y preseptal. La reconstrucción se realiza con un colgajo músculo-cutáneo bipediculado, asociado a un injerto de piel total de la zona donante *(fig. 5B).*

El resultado es estable al cabo de 3 años y aceptable, presentando una oclusión palpebral satisfactoria que permite mantener la córnea al abrigo de una ulceración *(fig, 5 C, D).*

Caso nº 6

Este joven de 18 años presenta una malformación arteriovenosa del carrillo derecho. Los primeros síntomas aparecieron en torno a los 12 a 13 años, como una pequeña tumefacción pulsátil. Dicha malformación aumentó progresivamente de volumen durante la pubertad, hasta la aparición de una yema yugal carnosa y hemorrágica *(fig. 6A).* La malformación estaba vascularizada por la arteria facial derecha. A la edad de 16 años y debido a los riesgos de evolución se realiza una exéresis precedida de una embolización arterial selectiva endovascular. La resección fue amplia, seguida de reconstrucción por colgajo de deslizamiento. Desgraciadamente, los síntomas reaparecieron unos 18 meses después de esta intervención evolucionando de forma muy rápida *(fig. 6B).* La arteriografía mostraba una amplia distribución alimentada por la arteria facial y la arteria maxilar interna, asociada a un retorno venoso precoz *(fig. 6C).* Se propuso un segundo protocolo idéntico al anterior, que fue aceptado.

La exéresis abarcó toda la unidad yugal derecha, incluyendo los músculos de la mímica. La reconstrucción necesitó el ascenso de un colgajo libre braquial externo, cuyas anastomosis se realizaron sobre el pedículo facial.

El resultado es satisfactorio, incluso si la mejilla pierde gran parte de su movilidad. La regresión al cabo de 20 meses es alentadora.

Caso nº 7

Este hombre de 43 años presenta una malformación arteriovenosa del cuero cabelludo y de la frente *(fig. 7A, B).* El diagnóstico se realizó en torno a los 16 a 17 años ante la existencia de una tumefacción pulsátil mediofrontal. Dicha malformación permaneció quiescente, sin evolución clínica, durante muchos años. A la edad de 41 años, sin causa aparente, el volumen y la extensión de la tumefacción aumentaron progresivamente hasta alcanzar la raíz frontal del cuero cabelludo. La arteriografía de la carótida externa e interna, derecha e izquierda, muestra la aparición de un importante *blush* mediofrontal que se extiende desde la zona interciliar hasta el cuero cabelludo y cuyos vasos nutricios provienen de las arterias temporales superficiales y, sobre todo, de las ramas de las arterias oftálmicas *(fig. 7C).* La malformación es estrictamente extracraneal, como confirman la angiografía y la resonancia magnética *(fig. 7D).* Ante el progreso de la malformación, se propone un tratamiento que asocia embolización y cirugía de exéresis con expansión cutánea para permitir la reconstrucción por medio de colgajos locales. Debido

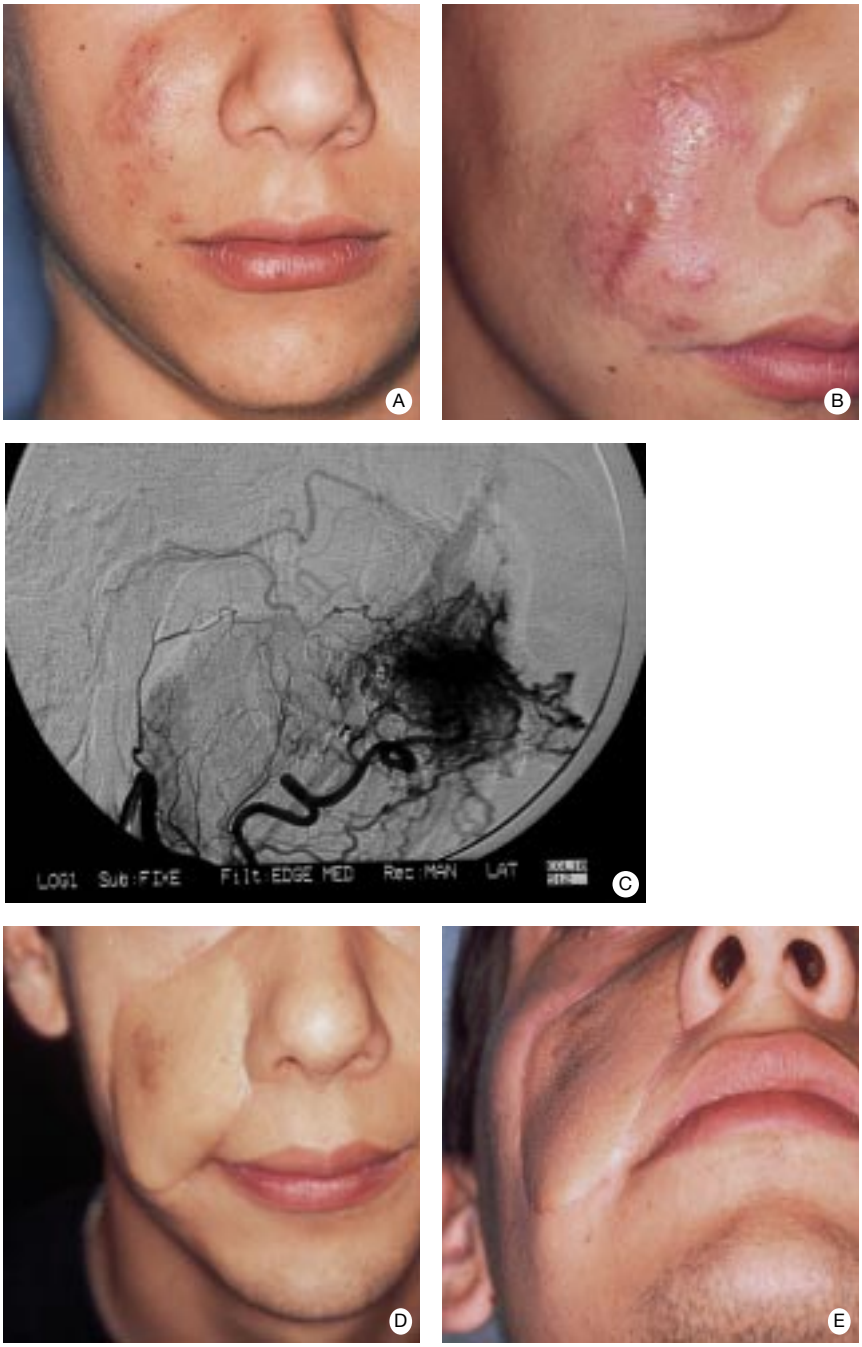

6 *Paciente de 18 años que presenta una malformación arteriovenosa de la mejilla derecha, responsable de sangrado. Se realizó una exéresis en «tejido sano» con cierre por simple aproximación de los bordes. Sin embargo, 18 meses después de este protocolo terapéutico, la malformación arteriovenosa reapareció, evolucionando rápidamente durante la pubertad. El tratamiento consistió en embolización seguida de exéresis de la mayor parte de la mejilla. Para la reconstrucción se necesitó un colgajo libre braquial anastomosado con los vasos del cuello.*

a otros problemas médicos, se retrasó el tratamiento y la malformación continuó extendiéndose. La importancia de la exéresis quirúrgica no permitía la reconstrucción con colgajos locales sometidos a una expansión cutánea. La resección amplia de la malformación arteriovenosa es precedida de una embolización endovascular que se realiza por vía percutánea, con compresión manual de los ángulos internos de las órbitas, con el fin de evitar una migración de los émbolos. Para la reconstrucción fue necesaria la utilización de un colgajo libre anastomosado *(fig. 7E)*. En este caso, se eligió un colgajo muscular del dorsal ancho, recubierto por un injerto de piel total con el fin de disminuir el espesor del colgajo musculocutáneo. Este colgajo se anastomosó sobre las ramas del pedículo de la carótida externa derecha. El resultado es estable al cabo de 16 meses *(fig. 7F, G)*. El seguimiento sigue siendo necesario, ya que existen riesgos de recidiva a pesar de la amplitud de la resección.

Malformaciones venosas

Las malformaciones venosas presentan el aspecto de una mancha azulada, depresible, que aumenta de volumen en decúbito, es decir, cuando la presión se eleva. También se llaman capilarovenosas.

Las formas son:

— localizadas generalmente en labios, párpados y lengua [18, 19];

— difusas e infiltrantes, situadas a menudo en la región temporomaseterina, labiomalar y orbitaria.

Evolucionan de forma lenta y progresiva durante toda la vida. Esta evolución está marcada por un aumento de volumen debido a las dilataciones saculares venosas, que no pueden ser contenidas por las masas musculares. Los flebolitos se crean por trombosis espontáneas en las dilataciones saculares venosas. A menudo provocan dolor y aumento de los sacos venosos.

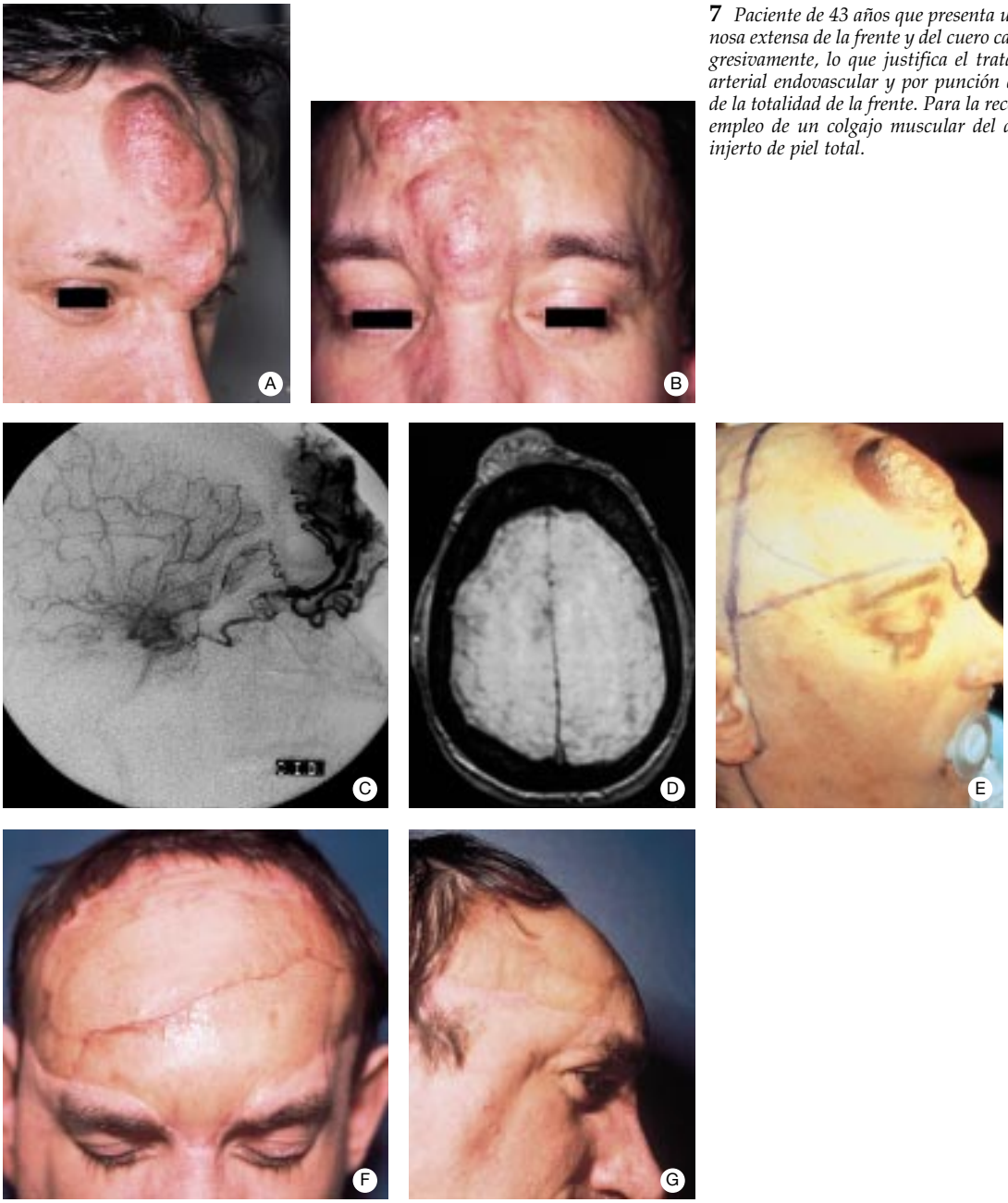

7 *Paciente de 43 años que presenta una malformación arteriovenosa extensa de la frente y del cuero cabelludo que evoluciona progresivamente, lo que justifica el tratamiento. Una embolización arterial endovascular y por punción directa permite la resección de la totalidad de la frente. Para la reconstrucción fue necesario el empleo de un colgajo muscular del dorsal ancho asociado a un injerto de piel total.*

A veces, el daño funcional, morfológico y psicológico es importante, dependiendo de la localización y la extensión de la lesión.

Algunas localizaciones por efecto masa provocan deformaciones esqueléticas, especialmente maxilares y orbitarias. Asimismo, son responsables de problemas de oclusión (aberturas, inversiones de la oclusión, desajustes dentales) y de enoftalmía. Estas deformaciones esqueléticas se inician durante el crecimiento [4]. Las malformaciones venosas cervicales, y especialmente las orofaríngeas, suelen ser muy molestas en decúbito, provocan problemas de dicción, de deglución y, sobre todo, síndrome de apnea del sueño.

El examen complementario esencial para el diagnóstico es la resonancia magnética, cualquiera que sea la localización de la malformación [15]. Una malformación venosa da una hiperseñal intensa en las secuencias potenciadas en T2, mientras que la grasa ofrece una hiposeñal en esta misma secuencia. Por el contrario, la malformación arteriovenosa no produce ninguna señal, debido a la rapidez del flujo sanguíneo, cuando la secuencia es en T2 o en spin-eco (SE)/T1.

El escáner en procúbito permite también un estudio de la extensión de la malformación pero, sobre todo, de las deformaciones esqueléticas.

Principios y métodos del tratamiento de las malformaciones venosas

El tratamiento de las malformaciones capilarovenosas depende de numerosos factores, difíciles de exponer de manera exhaustiva por lo variado de sus formas.

Ahora bien, es necesario distinguir las malformaciones venosas de grandes sacos de las de pequeños sacos, constituidas por múltiples flebectasias. Las malformaciones de grandes *sacos* se comportan como esponjas cortadas que difi-

cultan la embolización y la cirugía, debido a sus abundantes sangrados. Algunas localizaciones obligan a realizar un tratamiento por razones funcionales e incluso vitales. Las localizaciones orofaríngea y lingual acarrean a veces problemas respiratorios con síndrome de apnea del sueño que precisan de una traqueotomía, especialmente durante el tratamiento. La localización palpebral o del cono orbitario pueden provocar ambliopía e incluso ceguera. La cirugía no siempre es fácil y la embolización es peligrosa, debido al reflujo del producto en las venas oftálmicas. Las localizaciones con deformaciones esqueléticas ocasionan problemas de masticación asociados a incontinencia salivar. El tratamiento suele asociar ortodoncia, embolización, cirugía ortognática y de los tejidos blandos, prótesis, reeducación lingual, etc. Se trata, sin duda, de un tratamiento multidisciplinar. El grado de extensión de la malformación venosa en los tejidos blandos influye en la elección de los métodos terapéuticos.

— En las formas de pequeño tamaño, la esclerosis con polidocanol al 3 % permite una buena decoloración y esclerosis del saco. Para la regresión de la malformación se necesitan a veces varias sesiones; en algunos casos, los sacos venosos no se desecan e incluso se rellenan, aumentando de volumen. Se debe evitar esta técnica en las localizaciones palpebrales retroseptales, y también en las preseptales. En las malformaciones venosas de pequeño tamaño, la cirugía sigue estando indicada por su carácter radical y por evitar los riesgos de difusión del producto esclerosante. La inyección de polidocanol se realiza bajo control endoscópico en las localizaciones de riesgo.

— En las formas de tamaño moderado, la embolización esclerosante por vía percutánea a veces es suficiente para provocar la regresión de una malformación venosa de sacos grandes o medianos. En otros casos, es la preparación para una intervención quirúrgica de exéresis y casi no tiene efecto sobre las malformaciones venosas de pequeños sacos.

— Un producto esclerosante derivado del maíz (Etilbloc) tiene una indicación interesante en estos casos, pues se reabsorbe en varias semanas en función de la localización y los pacientes [6, 27]. Se inyecta por vía percutánea bajo control endoscópico y ocasiona una reacción gigantocelular inflamatoria. La asociación de una compresión cutánea evita la difusión incontrolada del producto en función de las interconexiones vasculares. La adición de alcohol absoluto potencia su efecto esclerosante. Las malformaciones venosas localizadas en profundidad y diseminadas, difícilmente accesibles mediante intervención quirúrgica poco mutilante, son la mejor indicación de la esclerosis por inyección de este producto. Este procedimiento debe repetirse varias veces con un intervalo de entre 4 y 6 semanas. Sin embargo, en algunos pacientes la respuesta clínica es muy débil e incluso nula. En pocas ocasiones, el producto puede fistulizar hacia la piel [19].

— El alcohol absoluto por vía percutánea, cuya eficacia esclerosante es mayor, debe manipularse con precaución. Las necrosis tisulares y las alteraciones nerviosas (parálisis facial) son muy peligrosas, sobre todo en las malformaciones venosas asociadas a una alteración cutánea. Un control flebográfico debe preceder siempre a la inyección. Esta técnica se reserva para los profesionales experimentados. La eficacia de la inyección de polidocanol mezclado con esponja reabsorbible de gelatina o con espiras metálicas no ha resultado nunca convincente en las formas de tamaño moderado. Además, se proscribe tajantemente el empleo de espiras ferromagnéticas, responsables de importantes artefactos en la RM, que hacen muy difícil el control evolutivo de la malformación.

— El tratamiento de algunas formas de volumen moderado, especialmente si fracasa la escleroterapia y para las malformaciones venosas de pequeños sacos, necesita la asociación de embolización percutánea con intervención quirúrgica. Cuando se programa una intervención quirúrgica, la embolización puede hacerse indistintamente con Etilbloc o con N-butil-Z-cianocrilato. En cualquier caso, el producto de la embolización debe extraerse en su totalidad durante la intervención quirúrgica. La cirugía de exéresis no debe abarcar toda la malformación venosa si ello resultase mutilante y agravase la morfología y la función facial. La movilidad muscular debe restaurarse siempre, pues permite contener al resto de la malformación. En las localizaciones palpebrales, la cirugía se realiza a menudo sin embolización. Cuando la embolización está indicada, se necesita un control angiográfico percutáneo antes de la inyección del producto esclerosante. Siempre puede producirse una modificación del flujo sanguíneo durante la esclerosis, debido al cierre de los vasos. La cirugía casi siempre asocia una exéresis con una plastia de deslizamiento-rotación y/o un injerto de piel total. La disección microquirúrgica de los planos anteriores (músculos extraoculares, conjuntiva, piel) no plantea excesivos problemas de sangrado, contrariamente a lo que sucede en los dos tercios posteriores de la órbita. En una forma moderada localizada en la mejilla, la ablación de la bola adiposa de Bichat puede devolver la simetría al rostro.

— En las formas voluminosas y extensas, el protocolo terapéutico asocia con frecuencia varias embolizaciones percutáneas con una intervención quirúrgica de la malformación [9]. Sin embargo, se corre el riesgo de descompensación de la coagulación intravascular latente debido a una anomalía en la liberación del activador endotelial de la fibrinólisis. La embolización arterial endovascular 24 o 48 horas antes de la cirugía disminuye el riesgo de sangrado.

— La invasión de la orofaringe y la lengua, acompañada de apnea del sueño precisa de una embolización con Etilbloc seguida de cirugía de exéresis y, lo más frecuente, de una traqueotomía. La localización en la lengua es responsable de un defecto de oclusión, no sólo debido al aumento de su volumen sino también a la respiración bucal predominante. Hay que abstenerse de realizar resecciones amplias y mutilantes de la lengua cuando se trata de una malformación de grandes sacos.

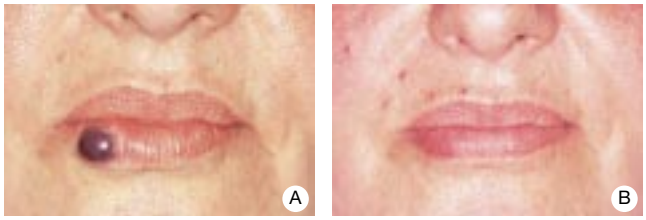

8 *Paciente de 37 años que presenta una malformación labial inferior limitada a la zona roja. El tratamiento se realizó bajo anestesia local y consistió en una resección seguida de un colgajo en «H».*

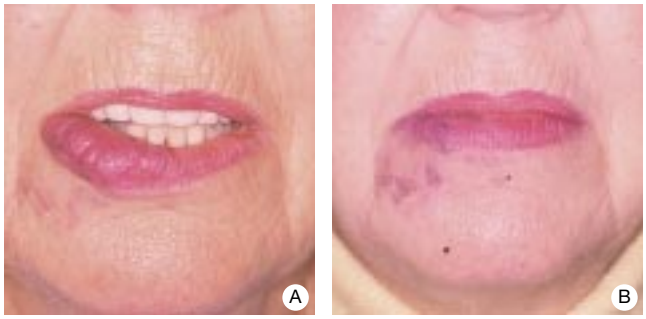

9 *Paciente de 71 años que presenta una malformación venosa del hemilabio rojo y blanco que evoluciona progresivamente. En la actualidad, la paciente está molesta por el volumen y la sequedad labial. Varias esclerosis con polidocanol permitieron retardar la evolución. Sin embargo, sólo una resección quirúrgica parcial de la malformación puede devolver su función al labio.*

— Un caso aparte lo constituye la exoftalmía, debida a la dilatación de los sacos intraorbitarios extracónicos que comunican con la malformación de la fosa pterigomaxilar por la hendidura esfenopalatina, durante los esfuerzos y en decúbito. La exoftalmía puede tratarse parcialmente mediante escleroterapia de los sacos superficiales. En posición ortostática existe generalmente enoftalmía.

— La corrección de las deformaciones esqueléticas se integra en estos protocolos terapéuticos, precisando un tratamiento ortodóntico seguido de cirugía ortognática. Generalmente, se prefiere corregir primero la malformación esquelética y adaptar los tejidos blandos a la nueva situación. De hecho, el protocolo terapéutico debe adaptarse a cada caso, en función de los medios disponibles. Dicho protocolo debe definirse claramente durante las consultas multidisciplinarias.

Caso nº 8

Esta mujer de 37 años presenta una malformación venosa en el labio inferior bien delimitada, de 12 a 13 mm de diámetro *(fig. 8A).* El problema es básicamente estético. El tratamiento, que no necesita ningún examen complementario, puede consistir en una o varias inyecciones de polidocanol o en una exéresis quirúrgica. La paciente ha optado por la técnica quirúrgica realizada bajo anestesia local. Tras la exéresis, se realizó una reconstrucción mediante un colgajo en «H», con resecciones triangulares inferiores *(fig. 8B).*

Caso nº 9

Esta mujer de 71 años presenta una malformación venosa en el hemilabio inferior derecho *(fig. 9A).* La paciente está molesta por el volumen de esta malformación, que provoca un «ectropión» del labio inferior y sequedad bucal. Ninguna prueba complementaria resulta útil para el diagnóstico y el tratamiento. Debido a que la malformación estaba relativamente limitada al labio rojo aunque desbordaba sobre el labio blanco, se realizaron varias tentativas de esclerosis con polidocanol. El tratamiento no arrojó resultados positivos sino que, al contrario, la malformación continuó aumentando de volumen durante dos años. La paciente no presenta ninguna otra patología, por lo que se propone una resección quirúrgica. La resección, precedida por una esclerosis percutánea, afecta a un tercio del labio rojo y blanco. La reconstrucción mediante colgajos locales asociados a una plastia en «Z» y, sobre todo, la sutura funcional de los músculos permiten restablecer una morfología satisfactoria del labio *(fig. 9B).* No se ha resecado la malformación en su totalidad con el fin de no mutilar el labio, ya que se trata de una patología benigna.

Caso nº 10

Este hombre de 68 años presenta una malformación venosa de la totalidad del labio inferior, sin extensión a las comisuras *(fig. 10A, B).* El paciente está molesto por la sequedad labial y el aspecto especialmente antiestético de este labio. Debido a lo extenso de la malformación, se habían realizado varias esclerosis con Etilbloc por punción directa años antes, produciéndose una mejoría parcial. Sin embargo, el volumen de esta malformación aumentó con la edad, lo que motivó una nueva consulta. Se propone una resección de la malformación con reconstrucción mediante colgajos locales, previniendo al paciente de una probable resección parcial. La cirugía consiste en una resección que abarca el tercio medio del labio rojo y blanco y, lateralmente, la mucosa labial invadida por la malformación, dejando libre el resto del músculo orbicular. La reconstrucción muscular se asocia a una plastia del labio rojo. El resultado es satisfactorio y la función labial se normaliza *(fig. 10C, D).*

Caso nº 11

Este niño de 5 años presenta una voluminosa malformación venosa de la mejilla izquierda y el tercio inferior de la cara *(fig. 11A).* El diagnóstico resulta evidente ante esta masa azulada que aumenta de volumen en decúbito y no es pulsátil. La arteriografía no aporta nada al diagnóstico; por el contrario, la RM es indispensable para hacer un diagnóstico de la extensión, aunque no por ello debe reemplazar a un examen clínico completo junto con un examen de laringe e hipofaringe. A esta edad, una malformación venosa de este tipo provoca problemas de crecimiento, especialmente esqueléticos. Los dismorfismos dentoesqueléticos con mala oclusión son muy frecuentes. Por lo tanto, es necesario hacerse cargo precozmente de la malformación. La resección quirúrgica amplia, precedida por varias sesiones de esclerosis con Etilbloc están indicadas y se proponen a los padres. Pueden plantearse otros tipos de esclerosis, con N-butil-Z-cianoacrilato, por ejemplo, seguidas inmediatamente de una intervención quirúrgica de exéresis; o la inyección percutánea de alcohol absoluto, cuyo elevado riesgo en estas formas de malformación venosa debe conocerse. Ante esta importante malformación que infiltra todas las masas musculares con grandes y numerosos sacos, la esclerosis se completa con una embolización arterial endovascular hiperselectiva, con el fin de disminuir el sangrado durante la intervención quirúrgica. Una amplia resección abarca las tres cuartas partes de la malformación con una incisión en «VW». La reconstrucción muscular es especialmente importante a esta edad, ya que se trata de intentar armonizar el crecimiento facial. El resultado es espectacular *(fig. 11B).* Este niño deberá estar bajo seguimiento hasta la edad adulta.

Caso nº 12

Esta joven de 27 años presenta una malformación venosa del tercio inferior de la hemicara izquierda, localizada en el hemilabio izquierdo, región comisural, mentón, región cervical, cavidad bucal (hemilengua izquierda) y mitad izquierda de la orofaringe (compartimento amigdalino y velo del paladar). Dicha malformación, desarrollada durante el crecimiento, ha sufrido múltiples tratamientos antes de ser examinada por los autores de este artículo. La malformación se ha sometido a una radioterapia durante la adolescencia, seguida algunos años más tarde por embolizaciones endovasculares y cirugía de exéresis que abarcó una parte importante del labio inferior y del mentón. Además, se ligaron las arterias facial y lingual izquierdas. En la primera consulta, la paciente presenta una importante malformación venosa asociada a un dismorfismo dentoesquelético (abertura permanente dental anterior de molares a molares, en una cara alargada) *(fig. 12A, B, C).* La dinámica de los labios está alterada por este alargamiento de la cara y por las resecciones de la malformación que incluyeron a los músculos. Los ronquidos nocturnos y las pausas respiratorias durante el sueño conducen a la realización de un registro polisomnográfico que confirma un síndrome de apnea del sueño, consecuencia inmediata de la afección lingual y orofaríngea.

El tratamiento de esta malformación venosa ha supuesto, en un primer tiempo, la corrección del dismorfismo dentoesquelético inducido por la patología venosa, seguido por la armonización de los tejidos blandos y el tratamiento de la apnea del sueño.

El dismorfismo hizo necesaria la combinación de un tratamiento ortodóntico con una osteotomía del maxilar tipo Le Fort I y una genioplastia. Este protocolo ha sido delicado, debido a la abertura limitada de la boca por la resección labial inferior y a los músculos de la borla del mentón. A pesar de las esclerosis percutáneas con Etilbloc, el sangrado resultó relativamente importante, aunque no fue necesaria la transfusión sanguínea *(fig. 12D, E).*

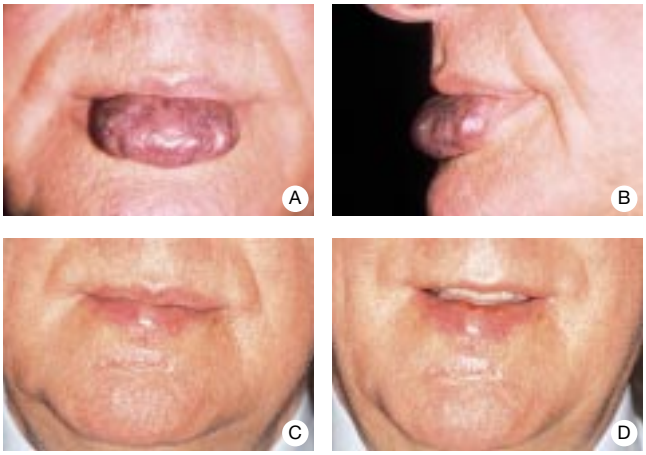

10 *Paciente de 68 años que presenta una malformación venosa de la totalidad del labio inferior. Tras varias esclerosis con Etilbloc sin éxito, se realiza una cirugía de exéresis con reconstrucción por colgajos locales.*

La armonización de los labios fue difícil debido a la resección parcial de los músculos buccinador y triangular de los labios. A pesar de todo, la sonrisa continúa siendo asimétrica *(fig. 12F, G, H).* Por último, el tratamiento del síndrome de apnea del sueño consistió en una amigdalectomía derecha, una uvulofaringectomía parcial y una glosectomía lateral parcial tras embolización por punción directa con N-butil-Z -cianoacrilato.

Caso nº 13

Esta joven de 18 años presenta una malformación venosa intraorbitaria extracónica izquierda que se prolonga hacia la fosa pterigomaxilar a través de la hendidura esfenopalatina alargada. En posición ortostática, la paciente presenta enoftalmía *(fig. 13A);* al contrario, en decúbito, exoftalmía. La alteración es sobre todo estética, más que visual. Las vías de acceso quirúrgico de este tipo de malformación resultan difíciles y muy hemorrágicas debido a su localización. Un protocolo quirúrgico combinado con varias esclerosis permitió una mejoría sensible de la paciente. En un primer tiempo, se desecó parcialmente la localización orbitaria, gracias a una embolización con producto de proteína de maíz de la malformación venosa localizada en la fosa pterigomaxilar. A continuación, se realizó una intervención quirúrgica para corregir la enoftalmía con un injerto de cartílago del piso orbitario, y el ectropión del párpado inferior se corrigió con un injerto de cartílago, prolongando así el tarso inferior. El resultado es satisfactorio y estable, aunque no se ha extirpado la malformación *(fig. 13B).*

Caso nº 14

Este hombre de 27 años presenta una malformación venosa de la mitad del párpado inferior *(fig. 14A),* infiltrando el orbicular pretarsal y preseptal en su mitad externa. La afección estética y funcional justifica un tratamiento quirúrgico. No se propone la esclerosis por punción directa debido a los riesgos oculares y a la extensión de la lesión. La resección de la malformación afecta a una parte del párpado inferior y al tarso. La reconstrucción se realiza con ayuda de un colgajo de Mustardé *(fig. 14B).*

Malformaciones capilares

Las malformaciones capilares son malformaciones vasculares de flujo lento que afectan a los capilares. Se trata básicamente de angiomas planos o «manchas de vino», pero también de telangiectasias.

— El angioma plano está presente desde el nacimiento, es de color rojo o vino, de tamaño variable y a menudo adopta la forma de «mapa geográfico». El diagnóstico no plantea problemas y suele ser clínico. Sin embargo, el aumento del calor local, y sobre todo, la presencia de latidos son indicios de una malformación arteriovenosa, es decir, un falso angioma plano. Generalmente, el angioma se extiende durante la etapa del crecimiento. En la región cervicofacial, el angioma plano se acompaña frecuentemente de hiperplasia de tejidos blandos, especialmente de la encía, la fibromucosa palatina, el plano músculo cutáneo, sobre todo labial, y también los tejidos óseos. El crecimiento de los maxilares se ve aumentado con frecuencia en la zona del angioma, lo que provoca asimetrías faciales, problemas de oclusión dental e incompetencias labiales. Esta ausencia de contacto bilabial en reposo agrava la hipertrofia gingival, debido a la respiración bucal predominante.

— Las telangiectasias son una forma simple de malformación capilar, cuyo elemento unitario es el angioma estrellado. Pueden asociarse con un componente hiperqueratósico en los angioqueratomas o corresponder a una anomalía estructural en las formas diseminadas de la enfermedad de Rendu-Osler [16].

— El angioma plano puede ser uno de los síntomas de una serie de síndromes, de los cuales el más conocido es el de Sturge-Weber.

BASES DEL TRATAMIENTO DE LAS MALFORMACIONES CAPILARES

— En el angioma plano corriente no se recurre a exéresis seguida de injerto cutáneo o colgajo, con excepción de los casos particulares. Las radiaciones sufridas por algunos angiomas planos en el pasado son responsables del desarrollo de epiteliomas basocelulares. La aparición de los trata-

11 *Niño de 5 años que presenta una voluminosa malformación venosa con el riesgo de acarrear graves problemas de crecimiento facial. Se hace necesario un tratamiento precoz. La importante resección es precedida por una embolización arterial endovascular y percutánea. La reconstrucción musculocutánea se llevó a cabo con colgajos locales.*

12 *Paciente de 27 años que presenta una malformación venosa de los dos tercios inferiores de la hemicara izquierda, tratada en varias ocasiones. Esta paciente tiene un triple problema: un dismorfismo dentoesquelético con mala oclusión, una dinámica labial alterada por la malformación venosa y las resecciones musculares y un síndrome de apnea del sueño. El tratamiento fue global, pues precisó de ortodoncia, cirugía de los maxilares, reconstrucción de los labios por colgajos locales y resección del velo y la lengua.*

mientos con láser, especialmente del láser de color, ha modificado el tratamiento de estos angiomas. Todavía se esperan avances en este terreno.

— La hipertrofia de los tejidos blandos requiere cirugía de exéresis asociada a una reconstrucción con colgajos locorregionales [24]. Esta intervención quirúrgica no necesita embolizaciones previas ni arteriografía, y afecta con mayor frecuencia a los labios y a las mejillas. Uno de los inconvenientes, es la dificultad de normalizar el espesor de los labios, pese a las intervenciones reiteradas. Con el envejecimiento, suelen aparecer nódulos que se pueden extirpar quirúrgicamente.

— La inmensa mayoría de los casos necesitan un tratamiento de ortodoncia y cirugía maxilar, dada la mala oclusión dental, asociada a grados diversos de abertura, prognatismo clase III e inversión de la oclusión en el plano frontal por crecimiento exagerado de los maxilares. Estos tratamientos son difíciles de realizar debido a la hipertrofia ósea y a los tejidos blandos como la lengua. Por ello, es inútil e incluso perjudicial pretender la embolización de la zona maxilar. Sin duda, el sangrado es más abundante que en la cirugía ortognática clásica, aunque no son necesarias transfusiones sanguíneas.

— La hipertrofia gingival o de la mucosa palatina, exige una resección, generalmente con dicho bisturí, una higiene bucal perfecta y el restablecimiento de la competencia labial.

— Es preciso recalcar la diferencia existente entre el «falso angioma plano» y la malformación capilar. Una intervención quirúrgica inapropiada, e incluso sesiones de láser, pueden tener consecuencias trágicas para el paciente.

— Un caso aparte es la enfermedad de Rendu-Osler, cuya consecuencia básica es la epistaxis, y cuyo tratamiento es complicado. Es necesario evitar las cauterizaciones endona-

13 *Paciente de 18 años que presenta una malformación venosa intraorbitaria y extracónica que se prolonga en la fosa pterigomaxilar. El tratamiento consistió en una esclerosis de la malformación venosa pterigomaxilar seguida de un injerto de cartílago palpebral y del piso de la órbita.*

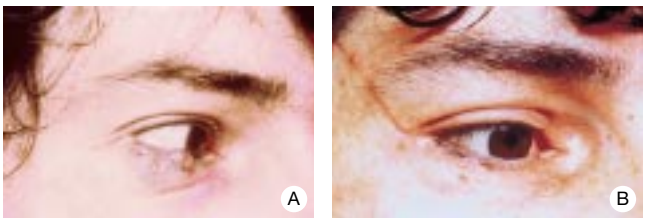

14 *Paciente de 27 años que presenta una malformación venosa del tercio externo del párpado inferior derecho. Tras la resección de la malformación venosa, se realizó una reconstrucción con colgajo de Mustardé.*

sales intempestivas, siendo normalmente suficientes las embolizaciones por punción directa [3]. A veces, está justificado recurrir a las embolizaciones endovasculares con ligaduras quirúrgicas de las arterias etmoidales. Por su parte, las resecciones mucosas con injertos cutáneos ya no se practican.

Caso nº 15

Esta joven de 16 años presenta una malformación capilar en el tercio inferior de la cara *(fig. 15A, B).* Este angioma plano es responsable de la hipertrofia ósea y de los tejidos blandos del labio inferior (plano muscular y cutáneo). En un primer tiempo, la reconstrucción consistió en una recolocación de la sínfisis mentoniana para buscar la oclusión labial *(fig. 15C, D).*

Caso nº 16

Este joven de 17 años presenta una malformación capilar (angioma plano) en el tercio inferior de la cara, que afecta a la encía inferior derecha. Esta encía hipertrófica es secundaria al angioma plano *(fig. 16A).* La falta de higiene y la mala oclusión labial agravan dicha hipertrofia. El tratamiento consiste en una resección quirúrgica con electrobisturí, una mejor higiene y una genioplastia para recuperar la competencia labial *(fig. 16B).*

Malformaciones linfáticas

Las malformaciones linfáticas o linfangiomas cervicofaciales son de tres tipos: los linfangiomas microquísticos, tisulares, compuestos por vasos linfáticos de tipo capilar; los linfangiomas macroquísticos o higromas; los linfangiomas mixtos. Los linfangiomas microquísticos presentan el aspecto de tumefacciones que infiltran la piel, en cuya superficie se observan vesículas claras o hemáticas. Suelen localizarse en la parótida, la lengua, el suelo de la boca y la órbita. Los linfangiomas macroquísticos se desarrollan en regiones de tejido laxo, es decir, en la región cervical. La tumefacción cervical es indolora, fluctuante, transiluminable y no aumenta ni con la tos ni en decúbito. Los brotes inflamatorios provocan aumentos de la malformación, a veces importantes, y son especialmente molestos cuando se localizan en la lengua o en la órbita (exoftalmía). Las localizaciones faciales se acompañan de hipertrofia ósea y, por lo tanto, de asimetría del rostro. La localización lingual es a menudo responsable de alteraciones dentales. El volumen del linfangioma puede permanecer estable, con excepción de los brotes inflamatorios, aunque suele aumentar progresivamente durante la etapa del crecimiento.

La ecografía sólo resulta indicada si se buscan extensiones supramilohioideas en las formas macroquísticas. El escáner y la RM definen los límites de los linfangiomas a la vez que buscan un componente venoso. En la RM, la malformación aparece en hiperseñal en las secuencias ponderadas en T1 y en hiposeñal en las secuencias en T2.

PRINCIPIOS DEL TRATAMIENTO DE LOS LINFANGIOMAS

— El tratamiento de las formas macroquísticas puede requerir una esclerosis con Etilbloc tras la evacuación y la opacificación del quiste [21]. La reacción inflamatoria es constante y dura algunos días, tras lo que aparece una regresión progresiva. En algunos casos, el producto se exterioriza de forma aséptica y necesita a menudo un drenaje. Esta maniobra se realiza bajo anestesia general y evita la cicatriz dejada por la cirugía. Se propone la utilización de otros productos, tales como la bleomicina, la cola de fibrina, el OK432 (*Streptococcus* piogénico) [23, 24], etc. Sin embargo, algunas formas son rebeldes a estos tratamientos, por lo que se debe recurrir a la cirugía. La intervención quirúrgica es fácil cuando se trata de una forma bien delimitada, no infectada.

— Las formas microquísticas o mixtas son mucho más difíciles de tratar y suele ser necesario recurrir a la cirugía [25, 30]. Las esclerosis no son eficaces. La cirugía de exéresis es delicada, debido a la ausencia de un plano de separación, y las lesiones nerviosas son frecuentes. Es preferible realizar una exéresis incompleta antes que arriesgarse a provocar una parálisis facial, espinal o lingual. La glosectomía parcial puede permitir el cierre de las separaciones dentales [20]. El tratamiento puede precisar la aplicación de láser Yag de superficie o Yag intersticial o intraluminal, o incluso crioterapia [2]. Las localizaciones orbitarias pueden ser responsables de ambliopía y ceguera. El tratamiento es quirúrgico, y básicamente trata de eliminar los quistes más grandes. Sin embargo, esto no es fácil, ya que la malformación está mal delimitada e invade las estructuras circundantes.

Caso nº 17

Este niño de 6 años acude a la consulta por una importante malformación linfática microquística de la lengua y de su base, responsable de una considerable separación dental anterior *(fig. 17A, B).* Una glosectomía parcial se había realizado anteriormente, en otro servicio, sin que se modi-

15 *Joven de 16 años que presenta una malformación capilar del tercio inferior de la cara con hipertrofia labial y ósea. En un primer tiempo, se realizó una genioplastia, seguida de una armonización de los tejidos blandos.*

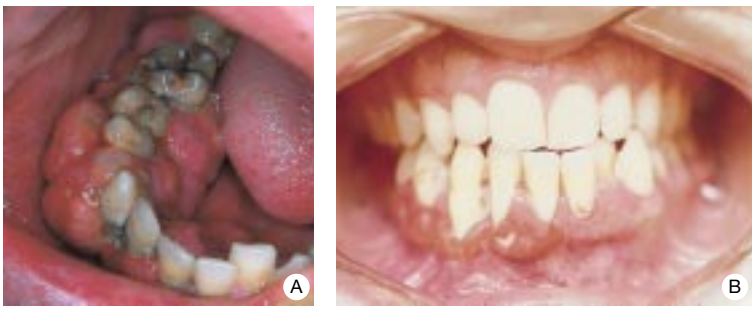

16 *Paciente de 17 años que presenta el mismo aspecto clínico que el caso nº 15, pero con una hipertrofia gingival. En el tratamiento fue necesaria una resección gingival, una mejoría de la higiene dental y una genioplastia.*

ficase notablemente la abertura. También se había practicado una arteriografía con embolización endovascular, sin eficacia duradera en este tipo de malformación. El motivo de la consulta son los numerosos brotes inflamatorios linguales con aumento de volumen, lo que provocaba la toma repetida de corticoides y antibióticos. Además, la exposición continua de la lengua al aire favorecía su deshidratación y la agresión bacteriana. Esta situación tan lesiva para el niño motivó la corrección del desajuste dental, a pesar de que dada la corta edad del paciente, dicha corrección podría alterar el crecimiento. La aproximación del desajuste dental sólo se podía hacer mediante osteotomía sagital «modificada» de la mandíbula *(fig. 17C, D)*. Esta intervención se siguió de un bloqueo de 5 semanas ante la imposibilidad, y sobre todo el riesgo de modificación del crecimiento, poniendo placas de osteosíntesis de titanio. El desajuste dental no se pudo controlar totalmente debido al endognatio maxilar. A los 12 años, el crecimiento mandibular es normal así como la erupción dental. Sin embargo, la abertura dental se ha agravado ligeramente con el tiempo *(fig. 17E, F)*. El volumen lingual disminuyó espontáneamente al disminuir los episodios de brotes inflamatorios. Se prevé un protocolo ortodóntico para el final de la pubertad.

Caso nº 18

Este niño de 8 años presenta una malformación linfática de tipo mixto (micro y macroquística) de la región preparotídea *(fig. 18A, B)*. El aumento de volumen, los brotes inflamatorios y el aspecto antiestético motivan la actuación terapéutica. El tratamiento consistió en una esclerosis percutánea con Etilbloc. Sin embargo, esta inyección se siguió de una exteriorización del producto esclerosante. Una evacuación quirúrgica permitió el cierre de la fístula y la desaparición de la tumefacción *(fig. 18C, D)*.

Hemangiomas

Estos tumores vasculares son muy frecuentes en los lactantes y los niños, afectando más a las niñas que a los niños. Cuanto más voluminoso y extenso es el angioma, más aumenta la proporción: 6,6 niñas/1 niño. Se tratará sólo el 20 % de los casos, ya que la mayoría de los hemangiomas desaparecen espontáneamente.

Aparecen algunos días o semanas tras el nacimiento y su evolución sigue generalmente tres fases sucesivas:

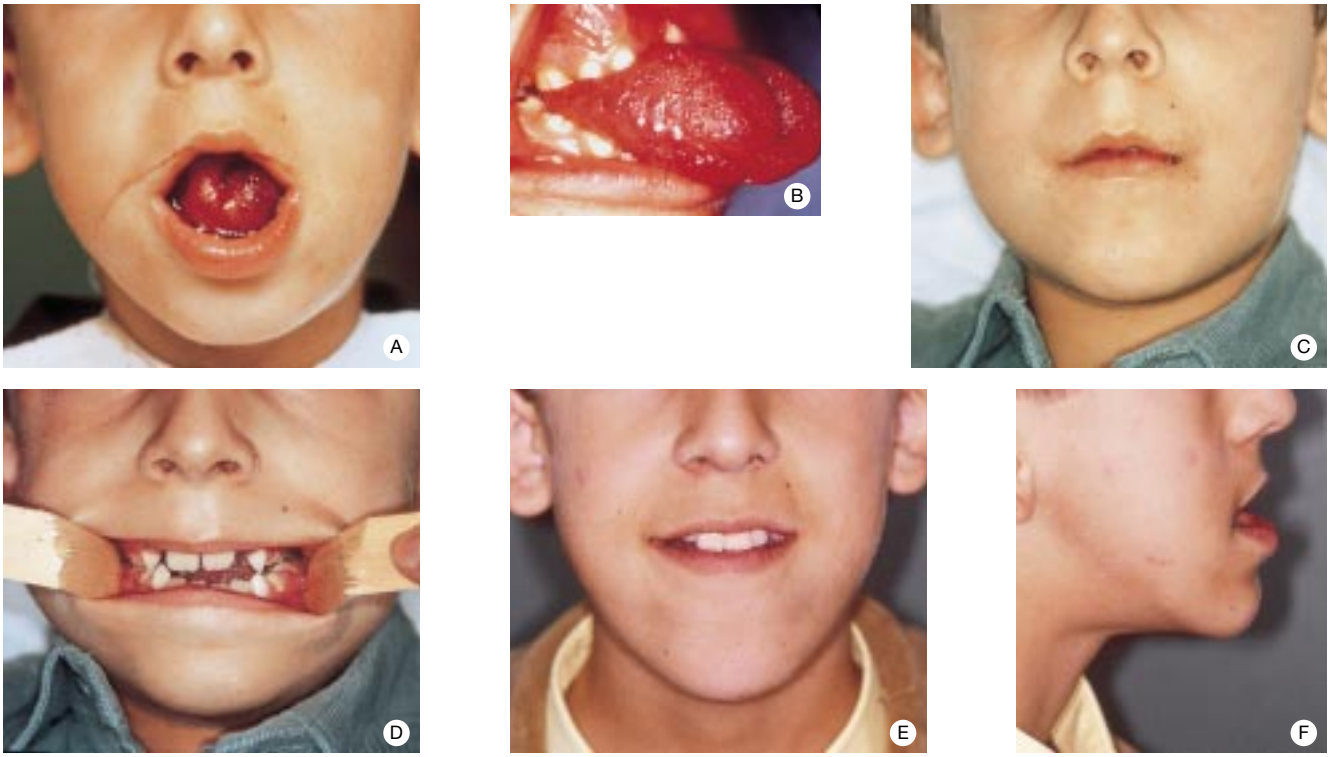

17 *Niño de 6 años que presenta una malformación linfática microquística de la lengua y de su suelo, responsable de una importante abertura dental e incompetencia labial. La gravedad del dismorfismo dentoesquelético justificó la corrección de esta alteración con una osteotomía mandibular.*

— una fase evolutiva durante algunos meses, generalmente hasta el 6º a 8º mes;

— una fase de estabilización que dura hasta los 22 a 24 meses;

— una fase de involución progresiva que puede durar hasta los 6 a 8 años.

Se observan tres grandes formas clínicas: forma tuberosa, subcutánea y mixta.

Los hemangiomas del lactante no necesitan un examen complementario, a excepción de algunas formas subcutáneas cuya extensión debe precisarse. Entonces se utilizan el escáner y la RM. En general, el tratamiento de los hemangiomas es menos complicado que el de las malformaciones vasculares.

PRINCIPIOS DEL TRATAMIENTO DE LOS HEMANGIOMAS

— Los hemangiomas de tamaño pequeño o mediano regresan espontáneamente *restitutio ad integrum* en la mitad de los casos. En los otros casos de evolución espontánea, persiste una cicatriz que se corrige quirúrgicamente. En algunas localizaciones, especialmente nasales y palpebrales, se prescribe una corticoterapia por vía general, a dosis de 2 a 3 mg/kg/día de prednisona durante algunas semanas o de triamcinolona intralesional. La cirugía reparadora suele indicarse al final de la etapa de involución o en fase de estabilización, en caso de afección sensorial (visual o auditiva) o alteración de la arquitectura esquelética y cartilaginosa (nasal) [17].

— Los hemangiomas voluminosos o de rápida evolución necesitan una corticoterapia por vía general durante varias semanas. Los riesgos de un estancamiento del crecimiento ponderal y en estatura, así como otros efectos secundarios de la corticoterapia, imponen una vigilancia médica regular. En caso de corticorresistencia, puede utilizarse el interferón alfa 2a o 2b para detener la proliferación celular [14]. Los efectos secundarios pueden ser importantes (paraplejía). El interferón sólo debe utilizarse en las formas graves. En estos casos, es frecuente recurrir a la cirugía reparadora. La embolización sólo es útil para disminuir el sangrado en las formas muy extensas, subcutáneas o mixtas.

— Algunas localizaciones precisan un tratamiento especial. Los hemangiomas globulosos y prominentes, antiestéticos, que alteran el eje visual; los que repliegan el pabellón de la oreja y deforman la nariz, labios o estructuras óseas, son tratados quirúrgicamente de una forma más precoz, durante la fase de estancamiento [11, 29]. En estos casos, la resección no afecta más que al hemangioma, y la cicatriz permanece en la zona de la lesión, pues se tiene en cuenta la involución venidera. El angioma «Cyrano» de la nariz se opera generalmente por vía de Réthi, lo que permite la enucleación del hemangioma [5]. Cuando la localización del hemangioma nasal está lateralizada, la cicatriz residual debe colocarse si es posible entre dos unidades estéticas. La cirugía del hemangioma órbitopalpebral está indicada cuando se produce una ambliopía o persisten los problemas compresivos. Los hemangiomas intraorbitarios compresivos precisan cirugía si no responden a los tratamientos médicos. La reducción tumoral puede obtenerse por ligadura e incluso esclerosis de los vasos nutricios del hemangioma y por resección quirúrgica. Un buen conocimiento de la anatomía de la órbita permite evitar los elementos musculares y nerviosos. A menudo es preferible recurrir al oftalmólogo. En estas localizaciones palpebrales, es frecuente la pérdida de las pestañas, lo que resulta especialmente antiestético cuando afecta al párpado superior. La resección de un hemangioma labial impone una reconstrucción muscular funcional con el fin de no alterar el crecimiento maxilar. En cambio, la unión del labio rojo con el labio blanco es difícil de corregir cuando la localización afecta a ambas estructuras. La utilización de un bisturí de ultrasonido a veces es interesante para preservar las estructuras «nobles». El láser Yag en aplicación transcutánea, con enfria-

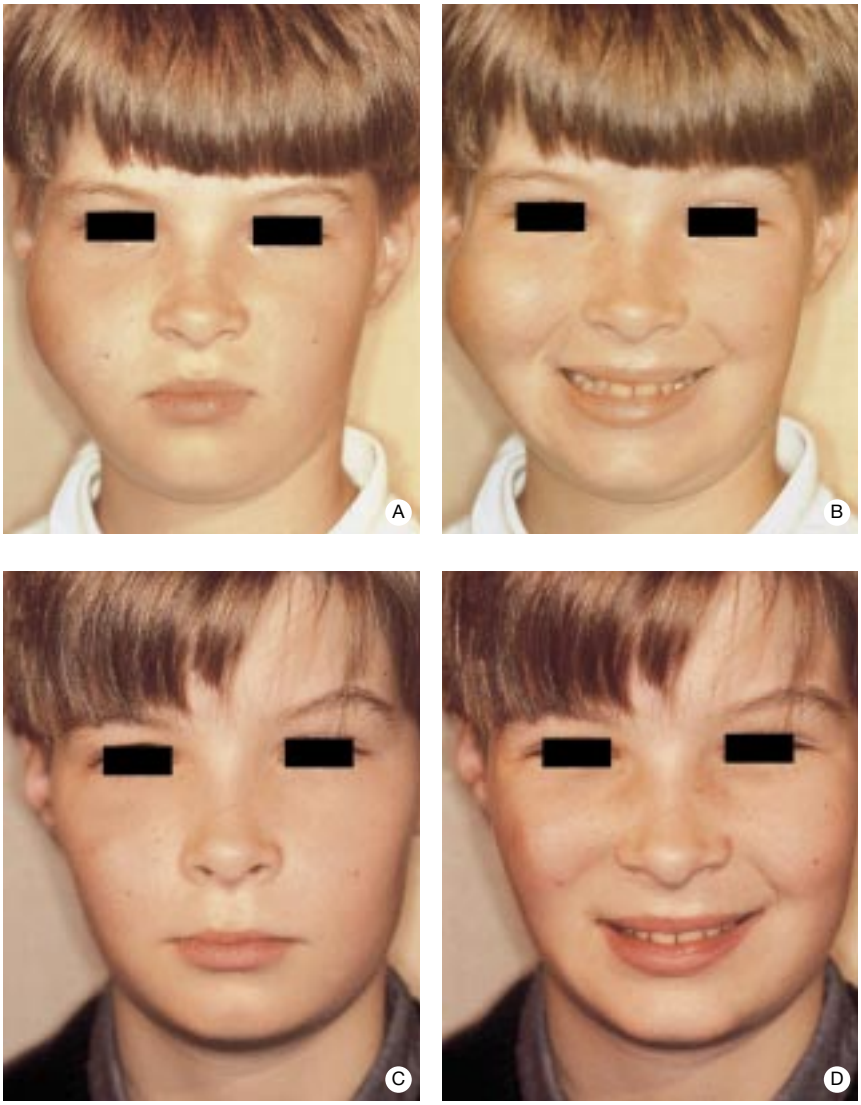

18 *Niño de 8 años que presenta una malformación linfática de tipo mixto preparotídeo. El tratamiento consistió en una esclerosis con Etilbloc seguida por una evacuación quirúrgica debida a la exteriorización del producto.*

miento continuo por hielo, o en aplicación intersticial parece ofrecer buenos resultados según algunos equipos [26]. A pesar de todo, los resultados siguen siendo muy controvertidos.

— En el tratamiento de las secuelas tardías de los hemangiomas tras su completa involución, se recurre a técnicas de cirugía plástica reparadora clásica y, generalmente, no se encuentran mayores problemas. Las formas subcutáneas con residuos fibroadiposos, especialmente yugales, necesitan una resección con extracción de colgajo cutáneo o por liposucción en algunos casos. En las formas mixtas, el excedente cutáneo justifica la utilización de la técnica del *lifting*. El láser de superficie para mejorar las pieles curtidas y arrugadas aporta resultados inconstantes.

— El síndrome de Kasabach-Merritt, caracterizado por una coagulopatía secundaria a una hipercoagulación, es responsable de una importante hemorragia que pone en peligro el pronóstico vital. El tratamiento es ante todo médico (corticoterapia, interferón). En caso de fracaso, se puede intentar la exéresis quirúrgica.

— En todos los casos es preciso resistir la presión de los padres, que otorgan una importancia preponderante a la estética de su niño, pidiendo un tratamiento precoz que sería per-

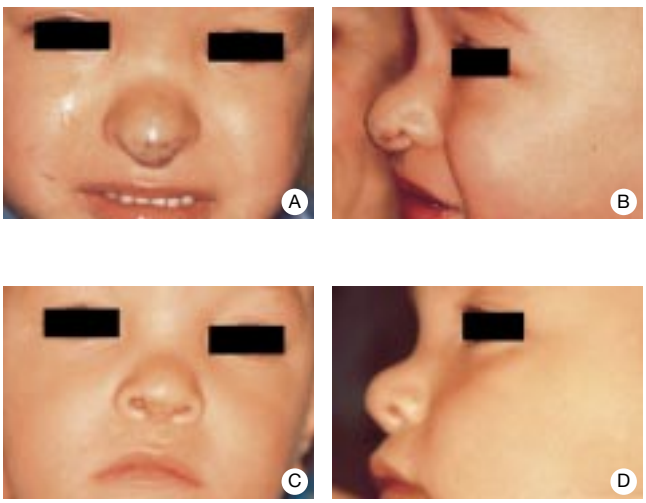

19 *Niño de 18 meses que presenta un angioma «Cyrano». Se realiza una resección quirúrgica del tumor por vía de Réthi con el fin de minimizar las secuelas nasales.*

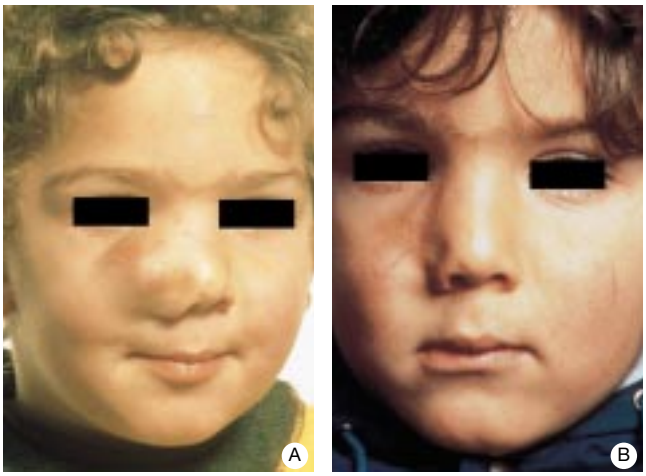

20 *Niño de tres años que presenta un hemangioma paralateronasal derecho con un componente subcutáneo. La deformación de la nariz y del maxilar justifica una resección precoz.*

judicial para el futuro. En cambio, si la cirugía precoz puede resolver el problema estético sin agravar las secuelas posteriores, resulta lógico no esperar la larga resorción tumoral.

Caso nº 19

Este niño de 18 meses presenta un hemangioma de la nariz (angioma «Cyrano») localizado en la punta *(fig. 19A, B).* Este hemangioma apareció en la primera semana de vida y ha evolucionado de forma clásica. No se realizó ningún tratamiento, a excepción del seguimiento médico. Ante el riesgo de deformación cartilaginosa a esta edad, se practicó una resección por vía de Réthi. Esta cirugía debe evitar disecar subpericondralmente los cartílagos alares. Los planos intermedios se aproximan al final de la intervención *(fig. 19C, D).*

Caso nº 20

Este niño de 3 años presenta un hemangioma para-lateronasal derecho que ha evolucionado espontáneamente *(fig. 20A).* Se decide practicar una exéresis ante la deformación nasal. Al inicio de la involución se realiza la resección de todo el tumor, sabiendo que es posible una cirugía de armonización al cabo de varios años *(fig. 20B).* Esto permite disminuir la cicatriz residual.

Caso nº 21

Este niño de 6 años y medio presenta un hemangioma del hemilabio izquierdo superior de evolución espontánea *(fig. 21A, B).* Debido a la importancia del componente subcutáneo y la deformación labial, se decide intervenir con el fin de reequilibrar el labio. La ablación quirúrgica parcial del tumor, asociada a una resección horizontal cutánea y muscular permite restablecer la simetría y la función del labio *(fig. 21C, D).*

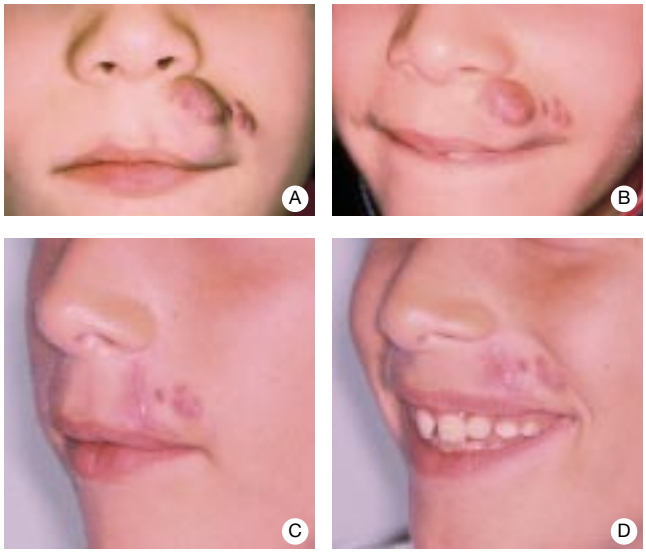

21 *Niño de 6 años que presenta una secuela de un hemangioma del labio superior. Se realiza una plastia del labio, tras resección del tumor parcialmente involucionado.*

Conclusión

Las malformaciones vasculares y los hemangiomas cervicofaciales tienen evoluciones muy diferentes, así como distintos tratamientos en función de múltiples criterios. Las malformaciones arteriovenosas son las formas más difíciles de tratar debido a su evolución brutal e imprevisible. Por lo que respecta a las malformaciones venosas, la dificultad reside en el restablecimiento de la función y la estética del paciente. Algunos tipos de malformaciones linfáticas microquísticas o de hemangiomas muy voluminosos con componente subcutáneo pueden tener repercusiones estéticas y psicológicas dramáticas para el niño o el adolescente. El tratamiento de esta patología será tanto más adecuado cuanto más utilice los métodos terapéuticos de diferentes disciplinas. El desarrollo de los métodos terapéuticos y el progreso de la investigación abrirán nuevas vías al tratamiento de las malformaciones vasculares y los hemangiomas.

Cualquier referencia a este artículo debe incluir la mención del artículo original: Deffrennes D, Enjolras O, Salvan D et Herbreteau D. Traitement chirurgical des malformations vasculaires superficielles et des hémangiomes de la face. Encycl Méd Chir (Editions Scientifiques et Médicales Elsevier SAS, Paris, tous droits réservés), Techniques chirurgicales - Chirurgie plastique reconstructrice et esthétique, 45-146, Techniques chirurgicales - Chirurgie vasculaire, 43-250, Techniques chirurgicales - Tête et cou, 46-235, 2001, 18 p.

Bibliografía

[1] Aymard A, Herbreteau D, Casasco A, Houdart E, Trystram D, Merland JJ. Navigation intravasculaire : aujourd'hui. *Sang Thromb Vaiss* 1995 ; 7 : 227-231

[2] Berlien HP, Waldschmidt J, Müller G. Laser treatment of cutaneous and deep vessels anomalies. In : Laser optoelectronics in medicine. Berlin : Springer-Verlag, 1988 : 526-528

[3] Borsik M, Herbreteau D, Deffrennes D, Guichard JP, Aymard A, Merland JJ et al. Le traitement des épistaxis de la maladie de Rendu-Osler par injection intramuqueuse d'Éthibloc®. *Ann Otolaryngol Chir Cervicofac* 1992 ; 109 : 273-276

[4] Boyd JB, Mulliken J, Kaplan LB. Skeletal changes associated with vascular birthmarks. *Pediatr Dermatol* 1993 ; 10 : 311-333

[5] Brette MD, Hadjean E, Deffrennes D, Merland JJ. Angiomes Cyrano. *Rev Prat* 1992 ; 42 : 2018-2020

[6] Brévière JM, Bonnevalle M, Pruvo JP, Besson P, Marache P, Herbaux P et al. Use of Ethibloc® in the treatment of cystic and venous angiomas in children. 19 cases. *Eur J Pediatr Surg* 1993 ; 3 : 166-170

[7] Burrows PE, Fellow KE. Techniques for management of pediatric vascular anomalies. In : Cope C ed. Current techniques in interventional radiology. Philadelphia : CM, 1995 : 12-27

[8] Casasco A, Herbreteau D, Houdart E, George B, Tran BaHuy P, Deffrennes D et al. Craniofacial tumor devascularization by direct puncture. *AJNR Am J Neuroradiol* 1994 ; 15 : 1233-1239

[9] Dubois J, Sebag G, De Prost Y, Teillac D, Chretien-Marquet B, Brunnele F. Soft tissue venous malformations in children, percutaneous sclerotherapy with Éthibloc®. *Radiology* 1991 ; 180 : 195-199

[10] Enjolras O. Classification and management of the various superficial vascular anomalies : hemangiomas and vascular malformations. *J Dermatol* 1997 ; 24 : 701-710

[11] Enjolras O, Deffrennes D, Borsik M, Diner P, Laurian C. Les « tumeurs » vasculaires et les règles de prise en charge chirurgicale. *Ann Chir Plast Esthét* 1998 ; 43 : 455-490

[12] Enjolras O, Mulliken J. Vascular tumors and vascular malformations, new issues. *Adv Dermatol* 1998 ; 13 : 375-423

[13] Enjolras O, Riche MC. Atlas des hémangiomes et malformations vasculaires superficielles. Paris : Medsi/McGraw-Hill, 1991

[14] Ezekowitz RA, Mulliken J, Folkman J. Interferon alfa-2a for life-threatening hemangiomas. *N Engl J Med* 1992 ; 326 : 1456-1463

[15] Gelbert F, Riche MC, Reizine D, Guichard JP, Assouline E, Hodes J et al. MRI imaging of the head and neck vascular malformations. *J Magn Reson Imaging* 1991 ; 1 : 579-584

[16] Gilain L, Houlle D, Aymard A, Deffrennes D, Merland JJ, Tran Ba Huy P. Stratégie thérapeutique des épistaxis de la maladie de Rendu-Osler : à propos de 45 cas suivis et traités à l'hôpital Lariboisière. *Rev Off Soc Fr ORL* 1991 ; 10 : 11-14

[17] Hartman EH, Spauwen PH, Rieu PN. Surgical treatment of hemangiomas and vascular malformations in functional areas. *Pediatr Surg Int* 1996 ; 11 : 308-311

[18] Herbreteau D, Brunereau L, Cottier JP, Delhommais A, Lorette G, Merland JJ et al. Hémangiomes et malformations vasculaires de la tête et du cou. Classification, diagnostic, traitement. *J Neuroradiol* 1997 ; 24 : 274-290

[19] Herbreteau D, Enjolras O, Gelbert F, Borsik M, Riche MC, Lemarchand-Venencié F et al. The current management of cervico cephalic venous malformations. *Pediatr Surg Int* 1996 ; 11 : 30-47

[20] Herbreteau D, Guichard JP, Gobin Y, Aymard A, Cassasco A, Borsik M et al. Malformations lymphatiques kystiques cervico-faciales. Place de la radiologie interventionnelle. *Ann Oto Laryngol Chir Cervicofac* 1992 ; 109 : 258-263

[21] Martinot V, Descamps S, Fevrier P, Patenotre P, Brevière JM, Piette F et al. Évaluation du traitement des lymphangiomes kystiques par injection percutanée d'Éthibloc® chez 20 patients. *Arch Pédiatr* 1997 ; 4 : 8-14

[22] Merland JJ, Herbreteau D, Tran Ba Huy P. Angiographie diagnostique et interventionnelle en ORL. In : Trotoux J, Halini P éd. Imagerie moderne en ORL. Paris : Arnette, 1994 : 497-542

[23] Molitch HI, Unger EC, Witte CL, Van Sonnenberge E. Percutaneous sclerotherapy of lymphangiomas. *Radiology* 1995 ; 194 : 343-347

[24] Ogita S, Tsuto T, Deguchi E, Tokiwa K, Nagashima N, Iwai N. OK432 therapy for unresectable lymphangiomas in children. *J Pediatr Surg* 1991 ; 26 : 263-270

[25] Padwa BL, Hayward PG, Ferrero NF, Mulliken JB. Cervicofacial lymphatic malformation, clinical course, surgical intervention, and pathogenesis of skeletal hypertrophy. *Plast Reconstr Surg* 1995 ; 95 : 951-960

[26] Poetke M, Philipp C, Berlien HP. Flashlamp-pump pulsed dye laser for hemangiomas in infancy: treatment of superficial vs mixed hemangiomas. *Arch Dermatol* 2000 ; 136 : 628-632

[27] Riche MC, Hadjean E, Tran Ba Huy, P, Merland JJ. The treatment of capillarovenous malformation using a new fibrosing agent. *Plast Reconstr Surg* 1983 ; 71 : 607-612

[28] Valavanis A. Preoperative embolization of the head and neck: indications, patient selection, goals and precautions. *AJNR Am J Neuroradiol* 1986 ; 11 : 943-952

[29] Van Der Meulen JC, Gilbert PH, Roddi R. Early excision of nasal hemangioma: the L approach. *Plast Reconstr Surg* 1994 ; 94 : 465-475

[30] Vasquez MP, Marie MP. Aspects cliniques et chirurgicaux des lymphangiomes et hémolymphangiomes cervicofaciaux. *Rev Stomatol Chir Maxillofac* 1986 ; 87 : 6-13